THÈSE DE DOCTORAT

DU LUPUS

COMPLIQUÉ D'ÉPITHÉLIOMA

Par

HENRI BIDAULT

DOCTEUR EN MÉDECINE

LILLE

Imprimerie LE BIGOT frères, 68, rue Nationale, et 11, rue Nicolas-Leblanc

1886

THÈSE DE DOCTORAT

DU LUPUS

COMPLIQUÉ D'ÉPITHÉLIOMA

Par

HENRI BIDAULT

DOCTEUR EN MÉDECINE

LILLE

Imprimerie Le Bigot frères, 68, rue Nationale, et 11, rue Nicolas-Leblanc

1886

PRÉFACE

Ayant eu l'occasion d'entendre deux leçons, faites par M. le professeur H. Leloir, à sa Clinique dermatologique et syphiligraphique, à l'hôpital Saint-Sauveur, au sujet de deux malades atteints de lupus compliqué d'épithélioma, les 13 janvier 1885 et 19 juin 1886, et les deux observations nous ayant été communiquées par lui, nous avons entrepris quelques recherches concernant cette complication du lupus, complication encore peu étudiée, surtout en France. Nous avons essayé, dans cette étude, de faire connaître, aussi bien que possible, l'état actuel de nos connaissances sur ce sujet, sans oublier, toutefois, d'insister plusieurs fois sur certains points de la clinique, de l'anatomie pathologique et du traitement que nous n'avons pu trouver décrits nulle part.

Mais nous ne voudrions pas commencer cette étude, sans présenter avant tout à M. le professeur Leloir, nos plus respectueux et nos plus sincères remerciements, d'abord, pour l'honneur

qu'il veut bien nous faire, en acceptant la presidence de notre thèse et ensuite, pour les nombreux et savants conseils qu'il n'a cessé de nous donner pendant toute la durée de notre travail.

Que M. le Docteur Leroy, agrégé à la Faculté, veuille bien également accepter le modeste témoignage de reconnaissance de son ancien élève, qui n'oubliera jamais l'extrême sympathie qu'il lui a toujours témoignée, pendant tout le cours de ses études médicales.

INTRODUCTION

Les travaux récents de MM. Friedlaender, Koster, Besnier, Leloir et Cornil ont montré que le lupus est une des formes de la tuberculose du tégument.

Friedlaender et Koster ont montré qu'on trouvait dans le lupus des follicules tuberculeux et ont voulu en faire une forme de maladie de peau. Leloir et Cornil, l'ont prouvé expérimentalement et anatomo-pathologiquement. Les travaux de Koch, sont venus confirmer ceux de Cornil et Leloir.

M. Leloir seul, puis en collaboration avec le Pr Cornil (Cornil et Leloir. *Société de Biologie, Juillet* 1883 *et Archives de Physiologie, Avril* 1884) inocula une grande quantité de cobayes et plusieurs lapins. Ces auteurs, obtinrent une proportion de faits positifs, de tuberculose généralisée à tubercules contenant des bacilles et produisant des tuberculoses inoculables en série, de 6 faits sur 13 négatifs environ.

Depuis ces travaux et depuis la fameuse discussion de Copenhague (août 1884) où Kaposi, mis en demeure par le Professeur Leloir, se trouva seul, dans le camp opposé, pour défendre la non spécificité du lupus, est parue une

série de travaux, en France et à l'étranger, qui ont confirmé les idées de Besnier, de Leloir et Cornil. Même, on voit aujourd'hui MM. Hardy et Vidal, qui, autrefois, n'étaient pas partisans de la nature tuberculeuse du lupus, sur le point de modifier leurs opinions à ce sujet (Hardy, *Traité des maladies de peau*). Enfin, tout dernièrement M. Leloir, dans un mémoire qu'il a publié dans les *Annales de Dermatologie* (juillet 1886), relate des faits, tirés de sa clinique de St-Sauveur, qui confirment pleinement ce qu'il a dit en 1882 et 1884.

On sait combien il est rare, de voir coïncider dans un même tissu, les lésions de la tuberculose et celles du carcinome. Cette coïncidence, est tellement rare, que, jusque dans ces dernières années, non-seulement on niait que ces deux processus pathologiques pouvaient siéger dans un même tissu, mais encore, on disait que jamais les tuberculeux ne pouvaient devenir carcinomateux et que la réciproque était vraie. Les travaux de MM. Verneuil et Cornil, ont fait justice de cette opinion, et, actuellement, il est reconnu, que pas plus que d'autres, les tuberculeux ne sont indemnes de la carcinose et que, réciproquement, les carcinomateux ne sont pas plus que d'autres à l'abri de la tuberculose. Néanmoins, il résulte de ces opinions, que le

carcinome est très rare chez les tuberculeux et que c'est une rareté de trouver à la fois, le carcinome et la tuberculose.

C'est peut-être pour cette raison que l'on voit si rarement une dermite chronique, accompagnée de proliférations épithéliales abondantes, comme le lupus, et aboutissant, même parfois, à l'aspect papillomateux (lupus scléreux de Leloir et Vidal), se compliquer si rarement de carcinome.

Il est, tout-à-fait exceptionnel, en effet, de voir les lupus, même les plus anciens, subir, en un point quelconque, la dégénérescence épithéliomateuse. Parmi les nombreux malades de l'hôpital Saint-Louis, qui sont atteints de lupus, on en est encore à compter, ceux, dont les lupus ont subi la dégénérescence épithéliomateuse. Le professeur Leloir, nous rapporte que, sur plus de 300 cas observés par lui, quatre seulement ont subi cette transformation épithéliomateuse. Ceci montre qu'évidemment cette complication est rare ; néanmoins il ne faut pas nier la possibilité de son existence, en disant qu'on a pris pour des épithéliomas des lupus papillomateux. Nous verrons en effet, avec l'anatomie pathologique, que cette confusion a été faite, par quelques auteurs, lesquels ont été trompés par la ressemblance qui existe entre certaines coupes de lupus papillomateux et des coupes d'épithélioma.

MM. Leloir et Vidal ont montré que la confusion pouvait être évitée anatomo-pathologiquement, si l'on faisait des coupes suffisamment profondes ; cliniquement, en tenant compte de l'évolution. Il faut noter, disent ces auteurs, (Société de Biologie du 18 novembre 1882) que, quelle que soit l'importance des lésions de l'épiderme, le lupus est une affection du derme et non une lésion, débutant par l'épiderme. Dès lors, la nécessité pour faire le diagnostic, de pratiquer des coupes jusqu'au derme, s'explique d'elle-même.

Donc, ceci réservé, il est certain que le lupus vulgaire peut, dans certains cas, se compliquer d'épithélioma.

Les travaux de Rayer, Devergie, Lang, Kaposi, Hébra, Besnier, l'ont montré, et c'est ce que nous nous proposons de prouver par les observations que nous relatons.

Nous avons été engagés à faire cette thèse, parce que cette complication du lupus est très rare, parce que jusqu'ici il n'a été fait aucun travail d'ensemble sur ce sujet, en France tout au moins, et enfin, parce que, comme M. Leloir l'a souvent fait remarquer dans ses cliniques, il existe encore, dans cette question, bien des points à élucider et bien des desiderata à signaler.

HISTORIQUE

Ce n'est qu'au commencement du siècle, vers 1835, que des cas de lupus compliqué d'épithélioma, ont été sinon relatés, du moins soupçonnés.

Étudiée d'abord par des Français, Rayer (1835) et Devergie (1863), cette question est ensuite abandonnée, et depuis 1863, personne ne s'en est plus occupé en France. Mais, à l'étranger, elle a fait son chemin. Les Allemands et les Autrichiens (chirurgiens et dermatologistes), mis sur la voie par les Français, leurs devanciers, ont produit sur ce sujet des travaux importants dans lesquels nous avons puisé de précieux renseignements.

Rayer, dans son *Traité des Maladies de la peau* (Paris, 1835, pages 197, 198), est le premier qui parle d'une variété de lupus exedens, dans lequel les ulcérations se recouvraient de petites tumeurs rouges, molles, comme fongeuses, très proéminentes, qui imprimaient au visage un aspect

repoussant. Il ajoute, que cette variété est rare et une des plus graves.

Plus loin encore, il dit que le lupus exedens peut pendant plusieurs années, envahir successivement, des portions plus ou moins étendues de peau saine ou détruire de nouveau des surfaces cicatrisées; qu'il peut attaquer les cartilages, ronger les os propres du nez et détruire rapidement, toutes ces parties, après avoir fait disparaître la peau qui les recouvre.

En 1863, Devergie en cite quelques cas, dans son *Traité des maladies de la peau.*

A une époque plus rapprochée de nous, nous trouvons le cas de Bardeleben, que Kaposi admet (*Traité des maladies de peau* de Hébra et Kaposi), sans s'entourer de toutes les précautions nécessaires, car Bardeleben, s'exprime d'une façon vague et analogue à celle de Rayer. Il ne parle, en effet, que d'une « destruction terrible des tissus » et quoiqu'il soit très naturel de rapporter à ce mot destruction, les ravages occasionnés par un lupus compliqué d'épithélioma, il serait peut-être prudent, de n'accepter ce cas, qu'avec réserve, comme le font Hébra (*Wiener med. Wochenschrift*, 1867) et Weber (*Chir. Erfahrungen*) puisque Bardelen, n'emploie nulle part le mot cancer.

Enfin, dans *Vierteljahresschrift für Dermatologie und Syphilis 1875*, nous relevons 17 cas de lupus compliqué d'épithélioma, placés les uns à côté des autres sans grand choix :

Cas du professeur	Weber, à Heidelberg. . .	3
Id.	Volkmann, à Hall.	3
Id.	Esmarch, à Kiel	4
Id.	Thiersch, à Leipsig. . . .	1
Id.	Heine et Lang, à Innsbrück.	1
Id.	Hébra, à Vienne	5

Ces cas, avons-nous dit, sont jetés pêle-mêle, les uns à côté des autres, car jusqu'ici, aucun travail d'ensemble n'a été entrepris sur la question.

Cependant, les travaux faits jusqu'à ce jour, sur le lupus compliqué d'épithélioma, permettent déjà d'établir deux groupes, comprenant l'un, les cas où le carcinome apparaît sur une cicatrice, sans que pour cela le lupus soit entièrement guéri, et l'autre, renfermant les cas où le carcinome est survenu au milieu du tissu lupeux, en voie d'évolution. Cette division est celle adoptée par le professeur Leloir dans ses cliniques.

Les cas de Devergie doivent être rangés dans ce premier groupe, car dans son *Traité des maladies de la peau*, 1863, il dit : « Je dois dire, cependant, que j'ai vu naître deux cancers suivis rapidement de la mort, sur des lupus exedens guéris depuis longtemps. »

Lang *(Vierteljahresschrift für Dermatologie und Syphilis 1874)*, critique Devergie à ce propos. Pour lui, il n'y a rien d'étonnant à ce qu'une cicatrice puisse donner lieu à un cancer, et quand, dit-il, Devergie ajoute « ces deux personnes avaient dépassé 50 ans », cela prouve seulement que ces individus avaient l'âge canonique du

cancer. Pour lui, tant qu'il n'aura pas été prouvé, qu'une cicatrice de lupus prédispose davantage à une pareille complication, il n'est pas utile, de faire cette distinction en deux groupes.

Quoiqu'il en soit de l'opinion de Lang, nous maintiendrons notre division en deux groupes, et, dans la partie clinique de notre travail, nous aurons occasion de passer en revue, dans l'un ou l'autre de ces groupes, les cas connus jusqu'à ce jour, augmentés de ceux que nous apportons.

Mais cette question, qui paraît aujourd'hui débrouillée, n'était pas aussi claire il y a peu d'années encore, puisque en 1875, à Berlin, on discutait pour savoir si le lupus et l'épithélioma de la face, n'étaient pas une seule et même chose. Lewin pensait qu'une grande partie des cas de lupus se transformait en épithélioma, comme il en existe des cas, publiés par Beeren et Hébra, et comme il en a observé lui-même. Langenbeck, au contraire, voulait séparer complètement le carcinome du lupus. L'épithélioma, était pour lui, une maladie caractéristique et l'épithélioma, combiné au lupus, était une production pathologique, excessivement rare.

Enfin, pour terminer la nomenclature des cas observés jusqu'ici, nous trouvons à l'étranger et par ordre de dates, trois cas de O. Weber (*Chir. Erfahrungen u. Untersuchungen*, Berlin 1859, p. 293).

Wenk, dans sa thèse (Kiel, 1867), en rapporte

quatre cas, qui sont tirés de la clinique d'Esmarch à Leipzig et Hébra, la même année, en cite cinq cas aussi.

De la lecture des quatre cas, rapportés par Wenk dans sa thèse, il ne ressort pas clairement, que le lupus était guéri, quand l'épithélioma apparut.

Enfin, les derniers cas en date et par conséquent les plus récents, sont le cas de Lang (*Vierteljahresschrift für Dermatologie und. Syphilis* 1874) ; les trois cas de Wolkmann (*Viertel jahresschrift* 1875) et les trois cas de Langenbeck, de la même année, rapportés, à la Société de Médecine de Berlin (Session de mars 1875), et Kaposi (*Vierteljahresschrift,* 1884).

Malgré de consciencieuses recherches, voilà les seuls auteurs, que nous ayons trouvés, s'étant occupés de la question.

CLINIQUE

Au point de vue clinique, comme nous l'a fait remarquer M. le Professeur Leloir, nous avons à considérer deux ordres de cas : 1° Ceux dans lesquels le carcinome a débuté sur la cicatrice, et, 2° ceux où le néoplasme est apparu au milieu du tissu lupeux. De cette classification, il résulte, tout naturellement, une division en deux groupes :

Premier groupe. — Épithélioma ayant débuté sur la cicatrice d'un lupus en voie d'évolution.

Les observations des deux malades que nous avons observés dans le service de M. le Professeur Leloir, doivent être rangées dans ce premier groupe.

OBSERVATION I (communiquée par M. Leloir).

Obs. recueillie par M. Tavernier, aide de clinique de M. le Prof. Leloir.

Moulage de M. Havrez, n° 21 du musée de la Clinique des maladies cutanées et syphilitiques. — N° 215, recueil d'observations. — Service Hommes.

Lupus tuberculeux de la face datant de 20 ans. Cicatrice de toute la région droite de la face et du cou. Destruction du pavillon de l'oreille. Ectropion de la paupière

inférieure. — Énorme placard papillomateux végétant de la région inférieure de la joue droite. Épithélioma sur la cicatrice. — Œdème de la glotte. Trachéotomie. Mort. Autopsie.

VER..., Charles, 66 ans. Entré le 13 janvier 1885.

Antécédents héréditaires. — Rien à noter.

Antécédents personnels. — Signes de strume. Opthalmies. Ni alcoolisme, ni rhumatisme. Pas d'antécédents vénériens ni syphilitiques.

Début des lésions. — La maladie actuelle débuta, il y 20 ans, de la manière suivante : à l'âge de 46 ans, le malade contracta un érysipèle qui disparut en laissant sur la peau de la joue des squames qui disparaissaient lentement et qui envahirent graduellement toute la joue droite. L'affection était prurigineuse, non suintante.

A cette époque, il y eut de l'ectropion de la paupière inférieure, les poils de la barbe tombèrent, et 10 mois après le début du mal, l'oreille fut envahie à son tour, le pavillon disparut.

Il y a trois mois apparut, à la région sous-maxillaire, un placard végétant.

État actuel. — Toute la région inférieure de la face se trouve bordée par une lésion large d'un centimètre, au niveau de laquelle la peau est infiltrée de tubercules de teinte rouge, violacée, légèrement sucre d'orge et étalés en nappe superficielle. A ce niveau, il y a desquamation lamelleuse de l'épiderme et, en quelques points, ulcération de l'infiltration tuberculeuse diffuse.

Le dos du nez, la région zygomatique, la portion correspondant à la lèvre supérieure et les régions avoisinantes sont complètement infiltrées par des nodules lupeux sucre d'orge, en infiltration diffuse et groupés en îlots. Il y a là une infiltration caractéristique de lupus tuberculeux *non exedens.*

Le malade a la joue droite complètement envahie : supérieurement par une affection, qui a entamé les téguments superficiels, plus bas, par un énorme placard, d'une masse végétante et suintante. La portion envahie par l'affection, forme presque un quadrilatère longeant le bord externe du sterno-mastoïdien. Elle dépasse le pavillon de l'oreille, rejoint par une ligne un peu tremblée, le sourcil supérieur, longe le bord de l'œil, s'arrête à la moitié droite du nez, envoyant quelques tubercules sur la portion gauche. Elle descend ensuite de ce sillon, fait le tour de la commissure labiale, fend pour ainsi dire la région sous-maxillaire en deux et revient au niveau de la partie moyenne du cou rejoindre le premier lupus. L'oreille est complétement déformée : le pavillon aplati, recroquevillé, n'en a plus que l'apparence.

L'œil est en ectropion très-accentué ; des brides fibreuses retiennent la paupière inférieure à la sclérotique. Le nez est recouvert d'une peau rouge vineuse, squameuse, avec des tubercules enchâssés dans le derme et siégeant surtout dans la moitié droite.

La commissure labiale est atteinte et la muqueuse intacte a pris un aspect semi-fibreux.

A la région sous-maxillaire, on trouve un énorme champignon épithéliomateux, grand comme la paume de la main, papillomateux, laissant suinter un liquide purulent et fétide. Son aspect est framboisé, de couleur rougeâtre. Les bords n'en sont ni calleux, ni indurés : ils sont nets et n'empiètent pas sur le reste de la peau malade. Au cou, ce placard est bordé par un bourrelet rose blanchâtre, non gaufré ; à la région sus-hyoïdienne par une cicatrice lisse sur une étendue de deux centimètres environ ; cette cicatrice lisse, est à son tour, bordée par une bande de quelques millimètres, au niveau de laquelle il y a de l'infiltration lupeuse diffuse et en îlots. Ailleurs, une bordure rouge cerne le placard. L'autre joue présente une teinte presque normale. Les

cheveux du malade ont blanchi rapidement, surtout depuis le début de la maladie.

En somme, l'état général est bon. La lésion lupeuse est très étendue et la portion ulcérée fait hésiter, entre un lupus calus et un épithélioma.

29 janvier. — Râclage à la curette de l'épithéliome. Pansements avec une solution de résorcine à $\frac{1}{10}$ On trouve de la callosité.

28 mars. — Le champignon épithéliomateux gagne à la partie postérieure en étendue. Par place il est ulcéré et suinte abondamment.

1er avril. — Envahissement des ganglions sus-hyoïdiens et sous-maxillaires.

3 avril. — Ouverture d'un ganglion sous-maxillaire épithéliomateux.

11 avril. — Tous les ganglions sous-maxillaires à gauche et à droite sont hypertrophiés. L'épithélioma est devenu énorme et est couvert à la périphérie de bourgeons épais d'un demi-centimètre et, cela surtout à la partie inférieure, où il existe des cavités profondes saignantes, prenant parfois un aspect gangréneux.

20 mai. — Les ganglions sus-hyoïdiens sont d'une dureté ligneuse.

28 mai. — Le malade étouffe. Il y a du tirage, ce qui indique l'œdème de la glotte. M. Leloir fait la trachéotomie.

17 juin. — Sphacèle des lobules superficiels de l'épithélioma. La lésion présente un aspect grisâtre semblable à de la charpie trempée dans du pus.

23 juin. — Symptômes d'œdème cérébral.

1er juillet. — Les bourgeons superficiels de l'épithélioma s'éliminent. Les ganglions sous-maxillaires se ramollissent et deviennent fluctuants.

2 juillet. — Les ganglions se sont ouverts et ont abondamment suppuré.

21 juillet. — Le malade est abattu : le teint est terreux, il y a du délire.

L'ulcération augmente.

22 juillet. — Mort.

Autopsie. — L'ulcération épithéliomateuse a dénudé le muscle sterno-mastoïdien, a fusé le long des vaisseaux du cou et ouvert quelques-unes de leurs branches. A gauche, les ganglions du cou sont envahis.

Larynx. — La trachéotomie cricoïdienne est bien réussie. L'œdème de la glotte est prononcée.

Foie. — Est gros et légèrement muscade.

Poumons. — Broncho-pneumonie. — On trouve quelques nodules qui, à la coupe, contiennent une substance calcaire. Les bronches sont dilatées et calcifiées. Les ganglions bronchiques sont intacts.

Cœur. — Un peu gros. Athérôme des coronaires et des valvules sigmoïdes.

En somme, pas d'embolies spécifiques.

Mort par résorption septique et broncho-pneumonie.

OBSERVATION II (communiquée par M. Leloir).

N° 499. Recueil d'observations. — Service Hommes.

Obs. recueillie par M. Tavernier, aide de clinique du prof. Leloir. Aquarelle de M. Murchembled.

Lupus tuberculo-érythémateux de la face et des régions sus et sous hyoïdienne. — Épithélioma développé sur cicatrice de lupus.

B..., Siméon, 44 ans. Début à 19 ans.

Antécédents héréditaires. — Père mort d'un cancroïde de la lèvre. Mère bien portante. Un frère rhumatisant. Les autres membres de la famille sont bien portants.

Antécédents personnels. — Signes de strume : opthalmies, otorrhées, adénopathies sous-maxillaires.

Variole à 18 ans ; à 22 ans, rougeole.

Père de sept enfants, tous bien portants, sauf un, atteint d'une maladie du poumon.

Après la guérison de sa variole, le malade aurait couché avec un domestique atteint de lupus (?) Une des

cicatrices de variole, située à la région malaire, aurait commencé, à l'âge de 19 ans, à suppurer et à se recouvrir de croûtes brunâtres ostracées.

Complications. — Il y a dix ans, il eut deux hémoptysies ; deux autres hémoptysies se produisirent un an après. A l'âge de quarante ans, il eut une bronchite qui guérit, mais l'année suivante, il se remit à tousser et, depuis, il n'a plus cessé.

Etat actuel. — C'est un homme de moyenne constitution, cachectisé. L'état général est mauvais, l'appétit presque nul, les digestions difficiles. Les poumons sont pris. Aux deux sommets et en avant, la percussion dénote de la submatité correspondant à des altérations perçues par l'auscultation ; respiration rude, répercussion des bruits du cœur et résonnance de la voix.

En arrière : matité dans les fosses sus et sous-épineuses, avec respiration rude, résonnance de la voix et râles sibilants et sous-crépitants.

Le malade est porteur de deux lésions bien distinctes : L'une, la plus ancienne (lupus) envahit la presque totalité de la région frontale, la paupière supérieure droite, le nez, contourne la commissure labiale, respecte la région mentonnière, pour atteindre la région sus-hyoïdienne médiane, couvre les deux régions sous-maxilllaire et sous-claviculaires, remonte la région parotidienne, l'oreille, couvre la joue gauche et la région malaire du même côté en suivant la racine des cheveux.

Les sourcils sont disparus, l'oreille déformée, le lobule n'existe plus et la narine gauche est très élargie.

La lésion lupeuse est étalée en nappe sur toute son étendue, de couleur brun clair, surtout sur les contours, parsemée au niveau du nez, du front, des sourcils de fines lamelles micacées et de tubercules lupeux, qui se trouvent à la périphérie. Mais au front, au-dessus de l'œil, il existe des espaces blanchâtres lisses, peu profonds, résultant de la cicatrisation superficielle du lupus. Au cou, dans un espace

comprenant la moitié de la région sous-claviculaire et hyoïdienne, la peau est saine et au milieu existe un petit placard de lupus.

L'autre lésion (épithélioma) est de date bien plus récente, son étendue est celle d'un écu de trois francs; elle est surelevée au-dessus du niveau de la peau, mamelonnée, et envahit la moitié de l'épaisseur de la joue en présentant une certaine induration. Elle est le siège d'un suintement assez abondant. Une autre lésion, de la grandeur d'une pièce de un centime et recouverte d'une croûte jaunâtre, est située à deux centimètres au-dessous de la première.

En somme, on se trouve en présence d'un lupus érythémateux en quelques points, à tubercules sucre d'orge en d'autres, et d'un épithélioma greffé sur une cicatrice de lupus ce qui nous permet de classer cette observation dans notre premier groupe.

Il convient de faire remarquer que, dans le premier cas (observ. I), la cicatrice mesure deux centimètres, qu'elle est grande, par conséquent.

C'est une surface lisse, blanche, nacrée, qui s'aperçoit facilement au centre du lupus serpigineux. Or, il n'en est pas toujours de même, et bien souvent la cicatrice a une bien moindre étendue. Il est permis dès lors de supposer que, dans les cas où l'on admet l'apparition d'un épithélioma au beau milieu du tissu lupeux, il est permis, dis-je, de penser que la cicatrice est passée inaperçue.

Dans ces cas, la cicatrice est excessivement petite, partant, difficile à reconnaître, mais, comme elle existe néanmoins, il n'y aurait pas lieu peut-être d'attacher toujours au deuxième groupe l'importance que lui attribuent quelques auteurs. C'est l'avis

de M. le professeur H. Leloir pour qui, dans la majorité des cas, on rencontrerait toujours une cicatrice, si petite qu'elle soit. Il est un fait, en faveur de son dire, c'est que les cas de lupus compliqué d'épithélioma, sans qu'il y ait existence d'une cicatrice, sont d'une rareté excessive et ils seraient peut-être tout à fait introuvables s'il n'y avait pas des circonstances où la cicatrice peut n'être pas vue. Dès lors, il convient peut-être de se demander si, dans le sens absolu du mot, il existe des cas où l'épithéliome se soit développé en plein tissu lupeux.

L'épithélioma ne se développe jamais sur un lupus jeune, or, sur un lupus vieux, il y a toujours des cicatrices. La cicatrice peut être spontanée ou être la résultante du traitement. Certains affirment que le lupus exclut l'épithélioma. C'est trop exclusif. Ce qu'on peut dire, c'est que la coexistence des deux est très rare mais elle existe, et la cicatrice provenant de l'évolution du lupus paraît être la cause de l'épithélioma.

Dans l'observation N° I, la spontanéité de la cicatrice est affirmée par la remarque que nous devons faire, à savoir que lors de l'entrée du malade à l'hôpital c'est-à-dire, avant qu'aucun traitement ne fût entrepris, la cicatrice était envahie par le néoplasme épithéliomateux.

Quant au développement de l'épithélioma sur une cicatrice de lupus, il est identique à celui de l'épithélioma vrai.

Bien que dans les deux observations que nous publions, nous ne connaissions pas le

mode d'apparition du néoplasme, puisque les malades ne se sont aperçus de leur mal que lorsque le processus ulcératif était commencé et que c'est à ce moment seulement que nous les avons observés, néanmoins, nous pouvons admettre, d'après les renseignements donnés par les malades, que l'épithélioma débuta dans ces cas, sous forme d'une petite tumeur qui, d'abord grosse comme un pois, atteignit plus tard la largeur d'un centime, puis d'un écu de 3 francs, dans l'un des cas; tandis que, dans l'autre, sa surface était celle de la paume de la main. Cette tumeur, aplatie en forme de gâteau, avait une surface lisse, brillante, rosée ou violacée sur certains points, traversée par quelques vaisseaux, revêtue d'un épiderme mince, inégalement bosselée, et dépassant de 2 à 6 millimètres le niveau de la peau.

Puis la tumeur s'ulcéra.

L'ulcération se produisit ou bien par mortification de la surface de la tumeur et par la desquamation de la couche épidermique qui mit à nu une surface excoriée, ou bien la tumeur se ramollit, devint fluctuante, la peau devint rouge, violacée, s'amincit et enfin s'ulcéra.

La surface de la plaie diffère d'aspect dans l'une et l'autre de nos observations. Dans la première, la surface est profondément fendillée, d'aspect framboisé, papillomateuse en un mot, et présente une coloration rouge vif, un aspect œdémateux, saigne facilement et secrète un

liquide ichoreux et nauséabond qui se dessèche en croûtes d'un brun jaune ou verdâtre. Les bords sont calleux et indurés, et il est à noter qu'ils sont nets et n'empiètent pas sur le reste de la peau malade.

Dans ces cas, il sort souvent des grumeaux blancs qui ressemblent à des comédons; ce n'est pas ici le cas, mais nous verrons ce fait rapporté dans une observation de Volkmann (Obs. X). Dans notre deuxième cas, la surface de la plaie est, au contraire, d'un rouge brun, inegale, mamelonnée, finement granulée, dure au toucher, saignant facilement. Elle secrète un liquide visqueux qui se dessèche rapidement et recouvre la surface de la plaie comme d'un vernis léger et transparent, lequel, au bout de quelques jours devient une croûte mince mais solide et sèche comme du parchemin.

Quand l'ulcération a pris un certain développement, la couche cancéreuse, qui formait le fond de l'ulcère, devient parfois, vers la partie moyenne, le siège d'une suppuration plus ou moins abondante, elle disparaît rapidement et complètement sur ce point, où elle est bientôt remplacée par des bourgeons charnus qui donnent naissance à une cicatrice, ou bien encore le tissu cancéreux se rétracte, se ratatine par une sorte de travail de régression et on a un point rétracté comme ombiliqué, analogue à une cicatrice fortement tirée en dedans. Quoique nous ayons cherché inutilement des observations rédi-

gées à ce point de vue et bien que ce ne soit pas non plus le cas dans nos observations, il nous a paru bon de faire ressortir la possibilité d'une cicatrice survenue dans de telles conditions. (Hébra et Kaposi, trad. Besnier et Doyon, 1881). Il peut donc, sur la surface ulcéreuse, se développer des bourgeons charnus qui donnent naissance à une cicatrice parfaite (Hébra et Kaposi), mais cela n'empêche nullement la maladie de continuer sa marche incessante et rapide.

Pourtant il y a des exceptions et un cas observé à Prague, en 1886, dans le service du professeur Pick, par M. le professeur Leloir et qu'il nous a rapporté, en fait foi. Il s'agissait d'un épithélioma développé sur un lupus. L'épithélioma, situé sur la joue, fut enlevé : On pratiqua une incision circulaire et on réunit les deux lèvres de la plaie. Non-seulement il n'y eut pas de récidive, mais la peau, ainsi étirée, amena l'atrophie consécutive des tubercules lupeux qui existaient à la périphérie.

L'ulcération continuant à faire des progrès, en surface et en profondeur, et, la perte de substance allant toujours grandissant, peut ronger les muscles, les os et les cartilages. Le très beau cas de Ver... (Observation I), que nous rapportons, et qui est un cas type à plusieurs points de vue, est très significatif à cet égard. L'autopsie nous fit voir que l'ulcération épithéliomateuse avait dénudé le sterno-mastoïdien et fusé le long des vaisseaux du cou, en détruisant quelques-unes de leurs branches.

Localement, il y a souvent des douleurs lancinantes, les ganglions voisins s'engorgent et forment des tumeurs dures qui, quelquefois, se ramollissent aussi, s'abcèdent et produisent des ulcères d'aspect cancéreux.

Notre observation n° I est encore bien significative à ce sujet. Il est facile, en la parcourant, de constater les différents stades de transformation subis par les ganglions des régions sus-hyoïdienne et sous-maxillaire (hypertrophie, ramollissement, fluctuation et enfin ulcération) et de suivre, jour par jour, la marche envahissante de l'affection et la rapidité avec laquelle la terminaison fatale arriva, puisque dix mois environ, après le début du néoplasme, le malade succombait, après avoir manifesté les symptômes de l'œdème de la glotte et avoir subi l'opération de la trachéotomie. Comme nous venons de le voir, une semblable tumeur n'évolue pas sans réagir profondément sur les tissus ambiants et leur envahissement se fait par suite de l'accroissement de la tumeur. En même temps qu'il se développe à la périphérie du foyer d'origine, de nouvelles nodosités qui finissent par se réunir aux premières, la maladie gagne en extension en ce sens que, au lieu d'envahir d'autres régions de la peau par la production de nouvelles nodosités, elle pénètre sous forme diffuse les couches profondes du chorion et d'autres couches cutanées. En un mot, l'induration des bords et des parties périphériques de

la tumeur est constituée par les prolongements durs, comme coulés dans les couches profondes de la peau, et qui s'y enfoncent dans toutes les directions à la façon des bras du poulpe. Ces prolongements s'étendent au loin; le toucher seul permet de les reconnaître et ils forment çà et là, dans le voisinage de la tumeur centrale, des nodosités qui en paraissent isolées.

Dans notre premier cas, ce qui primait c'était l'épithélioma; le lupus était atrophié : il vivait mal.

Nous citerons en troisième lieu une observation que nous rapporte encore M. Leloir, bien que nous ne puissions pas la reproduire ; c'est l'observation d'un épithélioma développé sur la cicatrice d'un lupus en voie d'évolution et ayant trait à un malade que M. Leloir a vu dans le service de M. E. Vidal, à St-Louis, en 1883. Ce malade étant mort, M. Leloir a pris des pièces qu'il nous a données et que nous avons préparées, débitées et examinées. Nous en parlerons au chapitre de l'anatomie pathologique.

Quant à l'observation, elle sera publiée dans le Mémoire que prépare, en ce moment, M. Paul Raymond, interne de M. Vidal.

Nous devons encore placer dans ce groupe quelques observations appartenant à des Allemands.

OBSERVATION III (résumée).

(Lang : Annales de dermatologie, 1874.)

Jeune homme de vingt-trois ans, vigoureux, atteint de lupus depuis l'âge de deux ans : la maladie avait débuté par le côté droit de la figure et le bras droit, et avait tellement progressé que l'œil droit était perdu six ans après ; elle gagna plus tard le côté gauche et la jambe gauche. Un an avant son entrée à l'hôpital, le malade vit se développer au-dessous de l'angle interne de l'œil droit des tubercules qu'il prit pour du lupus et qui se multiplièrent très rapidement ; ils furent cautérisés trois fois avec la pierre ; la situation s'améliora mais la plaie devint ulcéreuse. A la suite d'un refroidissement (?), en septembre 1872, l'ulcère gagna en profondeur et en étendue ; en janvier 1873 les ganglions situés derrière l'oreille s'engorgent et forment un abcès purulent. Entré à l'hôpital le 14 mars 1873.

La figure est couverte d'une cicatrice plate, délicate, un peu rouge, au milieu de laquelle se trouvent encore quelques tubercules recouverts d'un épiderme en voie d'exfoliation ; la paupière supérieure droite est également garnie de quelques tubercules disséminés, qui deviennent très nombreux vers le nez et le front ; la paupière inférieure est renversée et immobilisée par une bride cicatricielle, le point lacrymal seul est encore recon naissable ; la cornée droite est un peu translucide : le pavillon de l'oreille droite est à moitié détruit et complètement déformé. La partie antérieure des cartilages du nez a été rongée : l'orifice de la narine laisse à peine passer le petit doigt.

Entre la paupière inférieure et la lèvre supérieure, il y une perte de substance grosse comme « une pha-

lange onguéale », un ulcère dont les bords sont taillés à pic et minés et dont le fond est en partie crevassé, en partie lisse ; il n'est induré ni à la base ni sur les bords, et secrète un liquide mince et peu abondant. Les ganglions cervicaux et sous-maxillaires sont engorgés, quelques-uns déjà ramollis.

Ici, la cicatrice n'est plus comme dans les cas cités par nous, venue spontanément, mais la cause en est bien le traumatisme, puisque, aussitôt qu'apparurent des tubercules, le néoplasme fut cautérisé à trois reprises différentes.

Ces deux modes de production de la cicatrice, que nous avons pris soin de faire remarquer, viennent donc confirmer ce que nous avions avancé au sujet des différents modes d'apparition de la cicatrice dans le lupus.

Langenbeck (*Vierteljahresschrift für dermatologie ùnd syphilis* 1875) dit, que sur de nombreux cas de lupus qu'il a observés, il n'en a rencontré que trois dans lesquels, l'épithélioma s'est développé plus tard. Ces trois malades souffraient depuis leur enfance d'une ulcération lupeuse au visage, qui amena la destruction du nez, de l'oreille et de la peau de la figure. Pendant de longues années, les cicatrices persistèrent.

OBSERVATION IV (traduite).

Vierteljahresschrift für dermatologie ùnd syphilis, 1875.

Ce premier cas concerne une femme de 40 ans, qui, à l'âge de la puberté, vit se développer sur les joues,

le nez et la lèvre supérieure des ulcérations lupeuses qui guérirent, mais incomplètement. La guérison dura 15 ou 20 ans. Au bout de ce temps elle vit se développer au niveau de la cicatrice du nez, une sorte de champignon qui, après s'être ulcéré, envahit le nez et la lèvre supérieure. Ce champignon atteignit le volume du poing : il avait une consistance molle et un aspect de choux-fleur.

Le reste de la figure présentait, en différents endroits, l'aspect caractéristique des cicatrices lupeuses, et, comme le carcinome avait envahi les deux mâchoires, on ne pouvait plus songer à intervenir chirurgicalement.

OBSERVATION V (Traduite).

Vierteljahresschrift für dermatologie und syphilis, 1875.

Il s'agit ici d'un homme de 59 ans, qui, pendant trente ans souffrit d'un lupus. Les ulcérations de la joue droite s'étaient étendues à l'oreille et avaient laissé des cicatrices importantes. En 1874, il se produisit au niveau de la cicatrice de la joue droite une induration qui s ulcéra et envahit peu à peu la joue jusqu'au cou.

Le carcinome fut extirpé et le malade sortit avant que la plaie ne fut complètement cicatrisée.

OBSERVATION VI (Traduite).

Vierteljahresschrift für dermatologie und syphilis, 1875.

Concerne un homme de 59 ans, qui, jusqu'alors était bien portant. Il était père de trois enfants déjà âgés et bien portants. Ni syphilis, ni alcoolisme.

Le lupus débuta il y a huit ans, sur la joue droite, et envahit peu à peu le nez et la lèvre supérieure de

la joue gauche. Le néoplasme s'ulcéra et laissa ensuite des cicatrices. En 1873, une tumeur grosse comme un petit pois apparut à l'extrémité du nez qui s'ulcéra et l'envahit tout entier. Au mois de février 1875, tout le nez avec les os nasaux et les processus nasaux des deux mâchoires furent extirpés.

OBSERVATION VII (Kaposi)

(*Virchow's Spec. Path. u. Therapie,* Bd III, S 336).

Au milieu de la partie supérieure de la joue droite qui était le siège de la cicatrice d'un vieux lupus et de nodules lupiques à divers stades de développement et, où étaient rangés d'une façon serpigineuse des noyaux lupiques, se voyait un néoplasme épithélial.

OBSERVATIONS VIII et IX.

Enfin, comme transition de passage d'un groupe à l'autre, nous citerons deux cas de Volkmann qui se rapportent à deux cancroïdes développés sur une vieille cicatrice de lupus ou sur un lupus tuméfié :

Volkmann considère cette transformation tardive du lupus en cancroïde comme un hasard, parce qu'il n'en a vu que trois cas.

Le carcinome se développa les deux fois sur la lèvre supérieure et avait la forme d'un gâteau aplati.

Ces deux cas furent opérés : un des malades se rétablit, l'autre mourut d'une récidive et d'une infiltration cancéreuse des glandes de la mâchoire inférieure. Nous nous abstenons de classer les cas de Wenk qui sont ceux d'Esmarch, puisqu'il n'est pas clair dans sa description et qu'il n'est pas suffisamment compréhensible que le lupus était guéri quand l'épithélioma apparut.

Deuxième groupe. — Epithéliome ayant débuté en plein tissu lupeux.

Les cas, que l'on peut faire rentrer dans ce groupe, sont moins nombreux que ceux du groupe précédent, et comme, pour notre part, nous n'en avons jamais observé, nous nous contenterons de rapporter les observations que nous avons trouvées relatées dans les auteurs.

Quant aux caractères cliniques de ce deuxième groupe, nous les passerons sous silence, attendu que les observations que nous avons recueillies ne sont ni assez nombreuses ni assez complètes pour nous permettre de les développer.

OBSERVATION X (traduite de Volkmann).

(*Vierteljahresschrift für dermatologie und syphilis,* 1875).

Concerne un malade de 59 ans.

Au milieu de la joue gauche, il s'était formé une tumeur de la grosseur d'un œuf de poule, parsemée de végétations épaisses et adhérentes. Aux endroits où les végétations s'étaient détachées, on voyait un néoplasme crevassé et fortement végétant qui saignait légèrement et duquel on faisait sortir, par la pression, des bouchons épais ressemblant à des comédons.

L'examen microscopique fit voir que ces comédons étaient formés par une bouillie renfermant de grandes cellules épidermiques, graisseuses, au milieu desquelles on trouvait des amas cornés de cellules épidermiques ressemblant à des oignons.

En outre, la tumeur était dure et ferme, ce qui n'existe jamais dans le lupus.

Il est hors de doute qu'ici un cancroïde s'était développé sur un lupus.

Hébra (*Wiener med. Wochenschrift*, 1867, n° 3), rapporte cinq cas, à propos desquels il entre dans quelques détails, relativement à la transformation du lupus en épithélioma. Dans un premier cas, celui d'un homme de 66 ans, il trouva, à côté d'un lupus nodulé, une grosse tumeur carcinomateuse. Chez un deuxième, il vit s'opérer, au-dessous de l'œil, la transformation en question. « Pendant que le néoplasme disparaissait, dit-il, par des cautérisations à la pierre infernale, l'épithéliome apparut, soudain, au milieu du tissu lupeux. »

Les trois autres cas sont absolument identiques.

Avant de terminer, nous devons rapporter les deux cas suivants, qui furent cités par le professeur Heine, au congrès de chirurgie de Berlin, du 10 avril 1872. Heine dit qu'il a observé deux fois, chez une femme de 40 ans, le développement d'un épithélioma en plein tissu lupeux. Tout autour de la tumeur, on voyait de petits nodules lupeux sur un tissu cicatriciel.

Heine, dans les deux observations qu'il rapporte, se contredit. D'abord il affirme que l'épithéliome s'est développé au milieu du tissu lupeux, puis il ajoute que, tout autour du néoplasme, on voyait une cicatrice. Dès lors nous ne devons pas hésiter à classer ces observations dans notre premier groupe, car l'évolution de l'épithéliome paraît s'être faite sur une cicatrice antérieure.

Nous réunissons, en terminant notre partie clinique, dans un seul tableau, tous les cas con-

nus, en ayant soin de les répartir d'après la classification que M. Leloir préconise et qu'il nous a indiquée, dans les deux cliniques faites, au sujet des deux malades, dont nous publions les observations :

TABLEAU DES CAS D'ÉPITHÉLIOMA DÉVELOPPÉ

Sur cicatrice de lupus en voie d'évolution	Dans tissu lupeux évoluant	Sur cicatrice de lupus complètement guéri
Observation I (Service Leloir) Lupus tuberculo érythémateux de la face et du cou. Enorme placard papillomateux végétant de la joue droite. Epithélioma sur cicatrice de lupus.	Observation X Observation de Volkmann. *(Vierteljahresschrift 1875).*	Pas de cas.
Observation II (Service Leloir) Lupus tuberculo érythémateux de la face et des régions sus et sous-hyoïdienne. Epithélioma sur cicatrice de lupus.	Cinq observations de Hébra. (*Wiener méd. Wochenschrift 1867*).	
Observation III Observation de Lang tirée de la clinique de Heine. *(Annales de Dermatologie 1874).*		
Observations IV, V et VI Observations de Langenbeck (*Vierteljahrreschrift für Dermatologie, und syphilis, 1875*).		
Observation VII Observation de Kaposi (*Virchow's Spec. Path. u Therapie*, Bd III, § 336).		
Observations VIII et IX Observations de Volkmann.		
Deux observations de Heine.		
Une observation rapportée par M. Leloir, tirée du service de M. Vidal, que nous ne faisons que citer. Epithélioma sur cicatrice de lupus.		

Nous passons à dessein, sous silence, les trois cas de O. Weber, parce que, la bibliothèque de la Faculté ne possédant pas l'ouvrage (*Chir. Erfahrungen*) où ils sont cités, nous ne savons pas dans quel groupe les faire entrer.

PRONOSTIC

Du pronostic, nous ne dirons que deux mots.

Bien qu'il ne soit jamais favorable, il est cependant variable dans sa gravité. Il est le plus favorable quand le cancer n'a pas encore pris une grande extension en surface et en profondeur. Cela est vrai, surtout pour le cancer aplati de la peau et pour le cancer tubéreux, mais quand il n'est pas encore étendu.

Le cancer aplati peut suivre sa marche pendant de longues années, 10 et 15 ans, sans qu'il se produise de lésions profondes, d'engorgements ganglionaires ni d'altérations appréciables de l'état général.

Quand le cancer se présente sous forme d'une tubérosité, d'un champignon, le pronostic est moins favorable parce que la lésion a un siège plus profond; on doit s'attendre à une destruction plus considérable des tissus, soit par le fait même de la maladie, soit par le fait des moyens thérapeutiques que cette forme réclame.

Qu'est-ce qui tue le plus vite, du lupus ou de l'épithélioma ? C'est évidemment ce dernier, par suite de l'envahissement des ganglions et du mauvais état général qui arrive rapidement.

DIAGNOSTIC

Pour établir le diagnostic, il suffit de prendre en considération les symptômes cliniques. Un examen attentif des phénomènes existants, permettra toujours de distinguer le cancer épithélial des autres productions morbides, tubéreuses et ulcéreuses qui lui ressemblent comme le lupus et la syphilis.

Il ne peut y avoir de doute qu'au début de l'affection aussi bien pour les formes ulcéreuses qui peuvent être prises pour un chancre, que pour les formes papillomateuses qui peuvent être confondues avec des verrues, des condylômes, ou des papillômes ordinaires.

Dans ces cas, il n'est pas toujours facile d'établir une distinction précise. L'examen microscopique donne parfois, mais non pas toujours, quelques éclaircissements, et ce n'est qu'en prenant en considération tout un ensemble de circonstances (localisation, marche, engorgements des ganglions voisins, l'âge de l'individu) que l'on pourra porter un jugement sur la nature de la maladie.

Enfin, c'est surtout dans la marche ultérieure de la maladie que le caractère de l'épithélioma se montre en toute évidence. Et, quand Langenbeck vient s'appuyer sur la méthode thérapeutique, pour distinguer le lupus de l'épithélioma, prétendant que la solution de Zitmann le guérit, alors qu'elle n'a d'action que sur des syphilides ressemblant au lupus, il est de toute évidence qu'il a tort.

Poser le diagnostic le plus vite possible n'est pas chose indifférente pour le traitement, puisque, opéré à temps, le malade peut se rétablir complètement, comme le démontrent deux cas que nous citons, relatés l'un, par Volkmann (Observation VIII) et l'autre, par Langenbeck (Observation V).

ANATOMIE PATHOLOGIQUE

Dans ce travail, nous n'avons en vue que le lupus tuberculeux ou vulgaire, et, nous laissons complètement de côté le lupus érythémateux, le lupus érythémato-acnéique, etc... Les travaux histologiques, de MM. Friedlander, Koster, Cornil, Leloir, Vidal, ont montré que le lupus était une maladie du derme, et de l'hypoderme dans certains cas, et non pas une maladie de peau ayant son origine dans l'épiderme, ainsi que l'avaient cru à tort, MM. Berger (1), Pohl, (2) et Weber (3) qui admet « la prolifération d'éléments à petites » cellules dans la peau et notamment dans le » réseau de Malpghi ».

On s'étonne même u'une pareille erreur ait pu être commise par des histologistes.

Déjà, à une époque assez éloignée, certains auteurs, Blasius (4), Auspitz (5), Neumann (6)

(1) *De lupo, dissertatio inauguralis, beryptuæ*, 1849.
(2) *Virchow's Archiv.*, tome VI, page 174.
(3) Pitha-Billroth, *Lehrb. d. Chir.*, tome II, page 52.
(4) *I. c. et Chirurgie de Rust*, 1834, tome II.
(5) *Die Zellen infiltration der Lederhaut. Med. Jahrb. Wien*, 1864.
(6) *Lehrb. d. Hautkr. Wien*, 1870, page 298.

voulaient que la maladie lupeuse résidât dans tout le chorion, tandis que Virchow (1) et Billroth (2), à peu près à la même époque, indiquaient les couches « superficielles » de la peau, comme le siège du lupus à son début; Veiel (3) l'espace situé entre les follicules pileux et les glandes sébacées; Rindfleisch (4) le tissu connectif qui entoure ces deux derniers organes.

Enfin Vedl (5) et Hébra (6), regardaient la substance propre du chorion, ou d'après Hébra, le chorion situé sous le réseau vasculaire, comme la couche dans laquelle survient d'abord le lupus.

Les travaux plus récents de MM. Leloir, Vidal ont montré l'identité morphologique du lupome et du tuberculome, et ceux de Doutrelepont, Schüller, Leloir, Cornil, Koch, ont prouvé que non-seulement, il y avait identité morphologique, mais encore presque identité de nature, puisque ces auteurs ont trouvé des bacilles de la tuberculose dans les produits lupeux. Les travaux de Leloir et Cornil confirmés par Koch, Neisser, etc., sont venus ajouter à ces différentes preuves histologiques le criterium des inoculations expérimentales. (Leloir, *Société biologie, décembre* 1882). — (Cornil et Leloir, *Société biologie, juillet* 1883. *Archives physiologiques, avril*

---

(1) *Geschwülste,* tome II.
(2) *Allg. Chirurgie,* 1869, page 449.
(3) *I. c.,* page 103.
(4) *Pathol. Gewebslehre,* 1871, page 292.
(5) *Grundz. der pathol. Histologie Wien,* 1854, page 453.
(6) *Archiv. f. dermatologie und syphilis,* 1869.

1884). Ce n'est donc pas dans le derme que nous pouvons trouver le point de départ de l'épithéliome compliquant le lupus, comme auraient pu le faire supposer les travaux des auteurs, faisant provenir le lupus de l'épiderme.

Comme M. Leloir l'a fait remarquer, dans ses cliniques, on peut supposer au point de vue anatomo-pathologique, le lupus divisé en deux groupes.

Dans le premier groupe, il y a tendance à la destruction de l'épiderme. Il en est ainsi pour les (lupus exubérant, ulcéreux, exedens) pour les lupus, en un mot, dans lesquels on constate dans l'épiderme, les lésions décrites par Leloir et Vidal, c'est-à-dire la dégénérescence granulo-graisseuse et la vésico-pustulation, qui se font d'après le processus de l'altération cavitaire de Leloir.

Ce groupe-là, ne nous paraît pas devoir être surtout mis en vue, puisque dans ces cas-là l'épiderme, loin de proliférer, tend à se détruire.

Dans un deuxième groupe, il y a plutôt tendance à l'augmentation de l'épiderme. Par exemple, certains lupus non exedens, les lupus scléreux de Leloir et Vidal, certains lupus papillomateux rentrent dans ce groupe.

Ici, on peut, avec M. Leloir, distinguer deux cas.

Dans un premier cas, il y a plutôt hyperkératinisation, c'est-à-dire, augmentation de la couche granuleuse et de l'éléïdine, de la couche cornée en un mot, mais peu de proliférations du corps muqueux de Malpighi et des prolon-

gements inter-papillaires. Dans un deuxième cas, au contraire, il y a augmentation des prolongements du corps muqueux, il y a un aspect papillomateux.

Ce sont ces dernières variétés de lupus qui pourraient être confondues histologiquement avec l'épithélioma, mais les prolongements sont moins profonds, moins ramifiés, quand il s'agit de ces cas, que lorsque l'on a affaire à l'épithélioma.

Dans ces cas-là, on peut dire que la prolifération se fait en hauteur surtout, tandis que, au contraire, dans l'épithélioma vrai, l'hypertrophie papillaire et interpapillaire se fait surtout en profondeur. On peut dire que dans l'épithélioma, la tumeur est en dedans de la peau, tandis que dans les lupus végétants et scléreux, la tumeur est surtout en dehors. Ce sont évidemment, comme M. Leloir en a fait la remarque, ces variétés de lupus qui doivent être prédisposées à l'épithélioma.

Mais la question n'est pas aussi simple qu'elle le paraît au premier abord, puisque, souvent, le lupus exedens se mélange au lupus non exedens.

A cette première variété d'origine pour l'épithélioma du lupus, on doit ajouter les lupus dans lesquels l'épithélioma s'est développé aux dépens des glandes de la peau.

Mais, ainsi que le pense M. Leloir, on peut se demander si l'épithélioma des lupus compliqués ne s'est pas développé souvent aux dépens de la cicatrice.

C'est là une variété considérée par M. Leloir, comme très fréquente et nous nous demandons même avec lui, si ce n'est pas la plus fréquente.

Pour sa part, il n'a jamais vu de lupus compliqués d'épithélioma, qui ne fussent pas des lupus présentant, çà et là, sur une étendue plus ou moins grande, des îlots cicatriciels.

Il nous a fait remarquer que la plupart des lupus, où on voit l'épithélioma, étaient des lupus datant de longtemps, et par conséquent, comme tous les lupus anciens, présentaient des cicatrices plus ou moins grandes survenant, soit après l'évolution totale du lupus, soit à la suite d'un traitement quelconque, et il a pris soin de nous faire indiquer le desideratum suivant : les lupus compliqués de carcinome, sont-ils des lupus dans lesquels le carcinome s'est développé aux dépens du tissu lupeux, ou ne sont-ils pas souvent des lupus, dont la cicatrice a subi la dégénérescence carcinomateuse ?

Bien des faits tirés de la clinique et de l'anatomie pathologique viennent à l'appui de cette opinion.

Les épithéliomes sont des tumeurs ayant leur type dans le tissu épithélial.

Tantôt, les cellules de l'épithéliome sont disposées en couches stratifiées comme cela a lieu dans la muqueuse buccale et la peau, tantôt elles sont cylindriques et généralement elles ne forment alors qu'une seule couche. Dans le premier cas, on a affaire à l'épithéliome pavimenteux et dans

le second, à l'épithéliome à cellules cylindriques. Nous laisserons de côté l'épithéliome à cellules cylindriques pour ne nous occuper que des épithéliomes stratifiés, qui sont les plus importants à étudier, au point de vue spécial des épithéliomes.

L'épithéliome pavimenteux comme le disent Cornil et Ranvier, présente à considérer plusieurs espèces :

1° Les masses épithéliales forment des lobules irréguliers dans lesquels les cellules cylindriques et petites au bord des lobules, deviennent pavimenteuses, puis cornées ou colloïdes, à mesure qu'elles s'avancent vers le centre du lobule : c'est l'épithéliome lobulé.

2° Le tissu fibreux qui forme la stroma de la tumeur est sillonné par des cavités en forme de tubes remplis de cellules pavimenteuses, ne montrant pas d'évolution épidermique : c'est l'épithéliome tubulé.

Les caractères de l'épithéliome pavimenteux lobulé nous sont connus ! La surface de section présente un tissu gris ou rosé sur lequel tranchent des points opaques ou trauslucides et des tractus fibreux. La tumeur est de consistance inégale et se laisse fragmenter assez facilement.

Si l'on vient à râcler la surface de section de ces épithéliomes avec le tranchant d'un scalpel, on obtient des grumeaux opaques, qui ne se mélangent pas à l'eau, tandis que le suc du carcinome est miscible à l'eau, qu'il trouble uniformément. Dans le produit de râclage, on

trouve des cellules ressemblant aux lamelles épithéliales de la bouche, ou bien présentant un ou plusieurs prolongements, mais rarement on parvient à isoler des cellules dentelées comme celles du corps muqueux de Malpighi.

Très souvent, dans les grumeaux obtenus par ce procédé, on trouve des globes composés de cellules épidermiques disposées en couches concentriques comme les feuilles d'un oignon : ce sont les globes épidermiques.

Sur des coupes faites perpendiculairement à la surface de la tumeur, on voit des lobules formés d'épithélium et réunis les uns aux autres par des traînées épithéliales. Sur des coupes parallèles, on ne voit, pour ainsi dire, que des coupes de lobules isolés.

Les lobules sont formés par de l'épithélium semblable à celui de l'épiderme. A leur périphérie, les cellules sont cylindriques et implantées perpendiculairement à la paroi de la cavité ; à mesure que de la périphérie on s'avance vers le centre du lobule, on trouve une couche de cellules dentelées, puis de cellules plates, cornées, se desséchant sous forme d'un globe épidermique au centre de la cavité ainsi remplie.

Les lobules sont séparés les uns des autres par un stroma formé de tissu conjonctif et contenant les vaisseaux, artères, capillaires et veines. Ces vaisseaux ne pénètrent jamais dans les masses épithéliales.

Quant au développement de l'épithéliome

lobulé, le plus habituellement il a lieu par une extension du corps muqueux de Malpyghi dans le fond des espaces inter-papillaires de la peau. L'enfoncement inter-papillaire s'agrandit et l'épithéliome pénètre dans le derme.

Les follicules pileux peuvent être le point de départ des masses épithéliales. Les cellules épithéliales de la gaîne interne de la racine prolifèrent, le poil tombe, la membrane limitante du follicule disparaît et le tissu voisin dermo-papillaire se laisse pénétrer par des bourgeons épthéliaux.

L'épithéliome peut aussi débuter par les glandes sébacées. Dans ce cas, on voit au début de l'épithéliome, les cellules pavimenteuses de la périphérie augmenter en nombre et repousser au centre les cellules graisseuses qui sont bientôt rejetées. C'est en vain que nous avons cherché à réunir des cas où l'épithéliome avait débuté de cette manière.

Quelle que soit la manière dont il a débuté, l'épithéliome lobulé continue à s'accroître aux dépens de sa propre masse, ou bien, il se forme dans son voisinage de nouveaux îlots d'épithéliome semblables à ceux de la tumeur primitive.

Les épithéliomes tubulés appelés *Cylindromes* par Billroth et auxquels Robin a donné le nom de *tumeurs hétéradéniques* sont des tumeurs régulières, sphériques ou ovoïdes.

A la section elles montrent un tissu grisâtre

et ne donnent pas de suc à la pression. L'examen microscopique des parties obtenues par le râclage permet d'y trouver des segments cylindriques composés d'épithéliomes pavimenteux, Les cellules qui les constituent sont petites, d'égale dimension, dentelées et intimement soudées et c'est grâce à leurs dentelures et à leur accotement intime qu'on ne peut les obtenir à l'état d'isolement, sur la pièce fraîche.

Si l'on pratique des coupes à travers une pareille tumeur, on voit des cylindres composés d'épithéliomes pavimenteux anostomosés et disposés au milieu d'un stroma qui est quelquefois muqueux, mais le plus ordinairement fibreux. Lorsque les épithéliomes tubulés siègent dans la peau, leur développement a lieu au dépens des glandes sudoripares et il se fait exactement là de la même manière que le développement de l'épithéliome lobulé.

Ces deux espèces d'épithéliomes se trouvent souvent réunies. L'examen microscopique nous a permis de voir que ces deux espèces se rencontraient dans les préparations que nous avons faites.

Nous avons vu que l'épithéliome lobulé s'y est développé aux dépens des cônes interpapillaires tandis que l'épithéliome tubulé semble avoir pris naissance dans les glandes. Ce qu'il y a de remarquable, c'est que cet épithéliome n'est nulle part englobé dans le tissu fibreux. Partout au contraire il est limité par le derme infiltré, ou bien il est en rapport avec les

cellules embryonnaires qui constituent le tissu lupeux. Ce n'est que dans la partie centrale seulement que l'épithéliome est en rapport avec le tissu fibreux.

Ce fait est très important parce que, comme le disent Cornil et Ranvier (page 317, tome I) : « La gravité de l'épithéliome lobulé est très différente suivant la structure même de la tumeur et suivant son siège. *Les plus graves sont ceux qui possèdent un stroma entièrement embryonnaire et ceux dans lesquels la périphérie de la tumeur offre le même état embryonnaire du tissu conjonctif.* Cela signifie que la masse épithéliale s'accroît rapidement. »

Il était nécessaire de rapporter l'opinion de ces savants histologistes, parce que ces conditions se trouvant réunies dans nos préparations, il nous paraît maintenant facile de nous expliquer la marche envahissante et rapide du néoplasme que nous avons observé dans notre premier cas (Observation I).

Les épithéliomes tubulés ont une bégninité relative, fait sur lequel Verneuil a insisté. Lorsque les épithéliomes tubulés siègent à la peau, ils ont une gravité moindre que celle des épithéliomes lobulés.

Nous devons repousser, avec Cornil et Ranvier, la dénomination de carcinomes épithéliaux, que les Allemands donnent aux épithéliomes. Cette appellation est mauvaise, parce qu'elle peut faire croire à une affection de la peau, ce qui est excessivement rare.

Il aurait été intéressant, pour savoir comment se sont développés ces épithéliomes, d'étudier le développement des cellules par Karyokinèse.

Malheureusement, pressé par les circonstances, le temps nous a manqué pour faire ces recherches histologiques.

Nous aurions voulu aussi résumer sur un tableau, les variétés d'épithéliomes compliqués de lupus, décrits par les histologistes, mais nous n'avons pas trouvé dans les auteurs les indications suffisantes pour dresser un tableau semblable.

Long est le seul qui, à propos du cas qu'il rapporte (*Viertel jahresschrift*, 1874), donne des détails histologiques assez étendus.

Anatomie pathologique du cas de Lang — (traduite).

Sur un morceau de la tumeur on voyait de petites cellules lupiques réunies au centre ou à la périphérie et par place il y avait de ces cellules dans le tissu sous cutané et dans les interstices musculaires. Au milieu de ces cellules, se trouvaient les grosses masses épithéliales du cancer.

Les coupes montraient que le néoplasme formait des amas compactes entourés par la masse lupique. Le chorion infiltré par le lupus, avait perdu sa constitution papillaire et celle du tégument épithélial était altérée. Par l'agencement des coupes on a acquis cette notion, que le cancer présentait la forme d'une cupule.

Les deux néoplasmes n'étaient jamais côte à

côte, mais bien au contraire, enchevétrés l'un dans l'autre. Sur les bords on trouvait souvent le lupus seul, mais dans la majorité des cas, le cancer était associé au lupus. Les cellules du lupus ne dépassaient pas la grosseur des corpuscules lymphatiques et là où elles formaient des nodules elles présentaient en leur centre des traces de segmentation. Ces nodules étaient composés sans exception de cellules de nouvelles formation et se voyaient pour la plupart le long des vaisseaux ou dans leur voisinage.

Le carninome était toujours composé de grosses cellules épithéliales. Ces cellules étaient tantôt rondes, tantôt anguleuses ou bien fusiformes et elles étaient à un ou plusieurs noyaux en voie de segmentation. Les cellules cancéreuses formaient des utricules qui se divisaient et se réunissaient à d'autres utricules pour former des réseaux qui contenaient les cellules lupeuses, ou bien, et c'est ce qui se voyait le plus souvent, elles formaient des couches concentriques. Les cellules périphériques reliaient souvent le carninome au lupus, le traversaient et le divisaient pour aller rejoindre les amas carcinomateux voisins. (Oculaire 2. — Objectif 7).

On doit conclure de cela que les parties lupeuses n'entourent pas seulement le carninome mais qu'elles se substituent au stroma.

Jamais Lang n'a pu constater la transformation du lupus en carninome.

Pour conclure il fait remarquer que dans quelques utricules carcinomateux, on voyait (oculaire 2 — objectif 7) que les vaisseaux étaient envahis par les cellules carcinomateuses qui s'étaient considérablement développées sur leur trajet. Il trouva un capillaire contenant de grosses cellules fortement teintées par le carmin et qui adhéraient à un noyau cancéreux formé de cellules semblables.

Il vit çà et là, dans l'interstice des tissus et dans des tubes qui vraisemblablement étaient des vaisseaux, des cellules épithéliales disposées en rangées (objectif 7 oculaire 3), sans pouvoi se rendre compte si ces éléments étaient nés sur place.

Il ne croit pas, comme plusieurs auteurs le pensent, que ces cellules carcinomateuses se soient formées dans les vaisseanx, mais bien plutôt qu'elles y ont été transportées.

Des trois cas que nous citons, il nous a été permis d'en examiner deux microscopiquement.

Le malade de notre observation II était vraisemblablement porteur d'un épithélioma lobulé. Nous disons vraisemblablement, parce que l'examen microscopique du produit de râclage nous autorise à porter ce diagnostic, bien que ce moyen d'investigation soit insuffisant.

Quant aux autres cas, nous allons les voir avec quelques détails.

L'examen microscopique des coupes pratiquées sur les pièces provenant de notre cas (obs. I.) et de celui observé par M. Leloir dans le service de Vidal, nous fît voir que les glandes sébacées étaient remplies de cellules épithéliales en voie d'accroissement, ce qui faisait ressembler ces glandes à des lobules d'épithéliome. Ces glandes semblaient (fig. I) avoir été le point de l'épithélioma.

Le chorion était infiltré par le lupus et avait perdu sa constitution papillaire. Les lobules subdivisés par des cloisons conjonctives étaient essentiellement constituées par des formations épithéliales disposées sous forme de prolongements ramifiées et anostomosés les uns avec les autres. En examinant à un faible grossissement une portion de la tumeur où la lobulation était nettement accusée, l'on trouvait l'aspect représenté par la fig. II, c'est-à-dire que les formations épithéliales se montraient par place sous forme de grosses masses, tandis que, en d'autres endroits, elles étaient irrégulièrement divisées par des cloisons conjonctives. Dans la zône d'envahissement on voyait en *c* que le tissu fibreux infiltré de nodules lupeux était refoulé par le néoplasme, qu'il fuyait en quelque sorte devant la marche envahissante de ce dernier.

La figure III nous permet de nous rendre compte de la façon dont se comportaient vis-à-vis l'une de l'autre ces deux productions pathologiques. Du tissu fibreux ne séparait pas l'épi-

thélioma du lupus, comme cela se voit ordinairement, mais les deux néoplasmes étaient en contact immédiat. Les cellules lupiques infiltrant le derme étaient partout en rapport avec les amas épithéliomateux et elles n'entouraient pas l'épithélioma mais elles se substituaient réellement au stroma.

Dans la même figure III qui représente une coupe portant sur la limite même du néoplasme, on peut voir des bourgeons épithéliaux s'enfonçant dans le derme et se substituant aux éléments lupeux qu'ils remplacent et qui s'atrophient et disparaissent devant eux résorbés molécule à molécule. Cette substitution se fait d'autant plus rapidement que le tissu lupeux mou et riche en sucs se laisse pénétrer plus facilement par les bourgeons de l'épithélioma. L'épithélioma a, à cet endroit, de la tendance à refouler le tissu lupeux et à se substituer à lui. Mais ici la substitution ne s'est pas faite directement : le tissu épithélial n'a succédé aux éléments normaux que lorsque les éléments normaux eurent été remplacés par le lupus. En effet, on voyait à la zône d'envahissement une inflammation causée par le lupus; l'épithélioma n'y était pas en contact avec des parties saines mais ces parties saines avaient été préalablement détruites par le lupus. Il y a donc eu là une double substitution : d'abord celle du tissu lupeux au tissu normal et consécutivement celle des éléments épithéliaux aux éléments lupeux.

Toujours dans la figure III on voit auprès des nerfs en *n* des nodules lupeux et un peu au-dessous l'hypoderme qui est manifestement envahi par le lupome. A gauche on voit les lobules d'épithéliome limités par l'hypoderme infiltré par le lupus.

Les nerfs et les vaisseaux paraissent avoir résisté. Dans les coupes que nous avons examinées, les nerfs, pas plus que les vaisseaux, n'étaient altérés, et les nombreux filets nerveux que nous avons reconnus avaient conservé intacts leur myéline et leurs cylindres axes et n'offraient aucune trace évidente de réaction inflammatoire.

L'ensemble des faits que nous rapportons d'après nos propres observations nous permettra de conclure que : 1° partout où les deux néoplasmes étaient en contact, le lupus vaincu cédait la place à l'épithéliome ; 2° que la marche rapidement envahissante de l'épithélioma que nous avons observé (observ. I) s'explique par l'absence de paroi propre et qu'en cela nos observations viennent confirmer une fois de plus l'opinion des auteurs à ce sujet.

PLANCHE 1.

Fig. 1

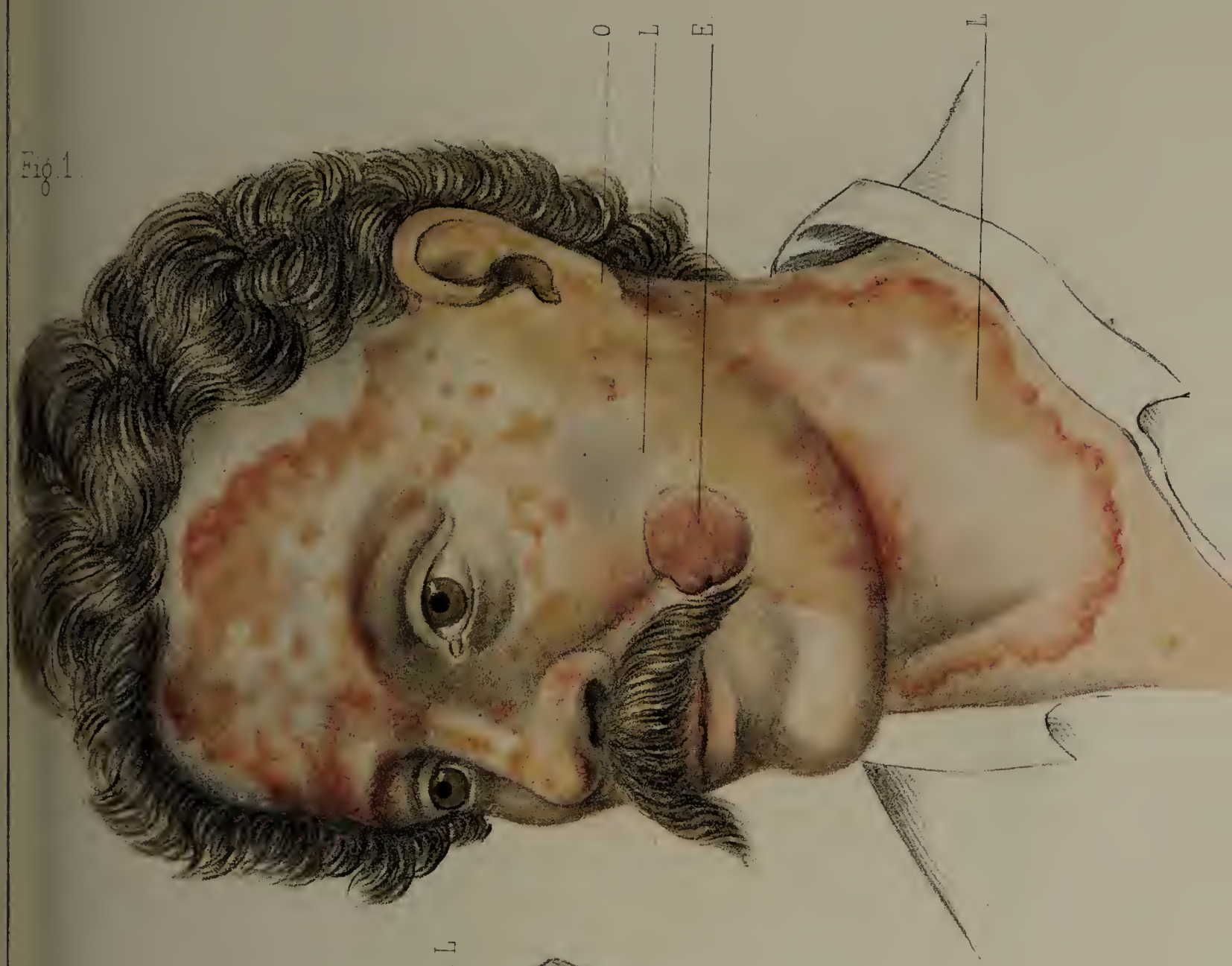

Fig. 2

Sc. Chromo-Lith

Imp. J & A Lemercier, Paris

PLANCHE 2.

Fig. 1.

Fig. 2.

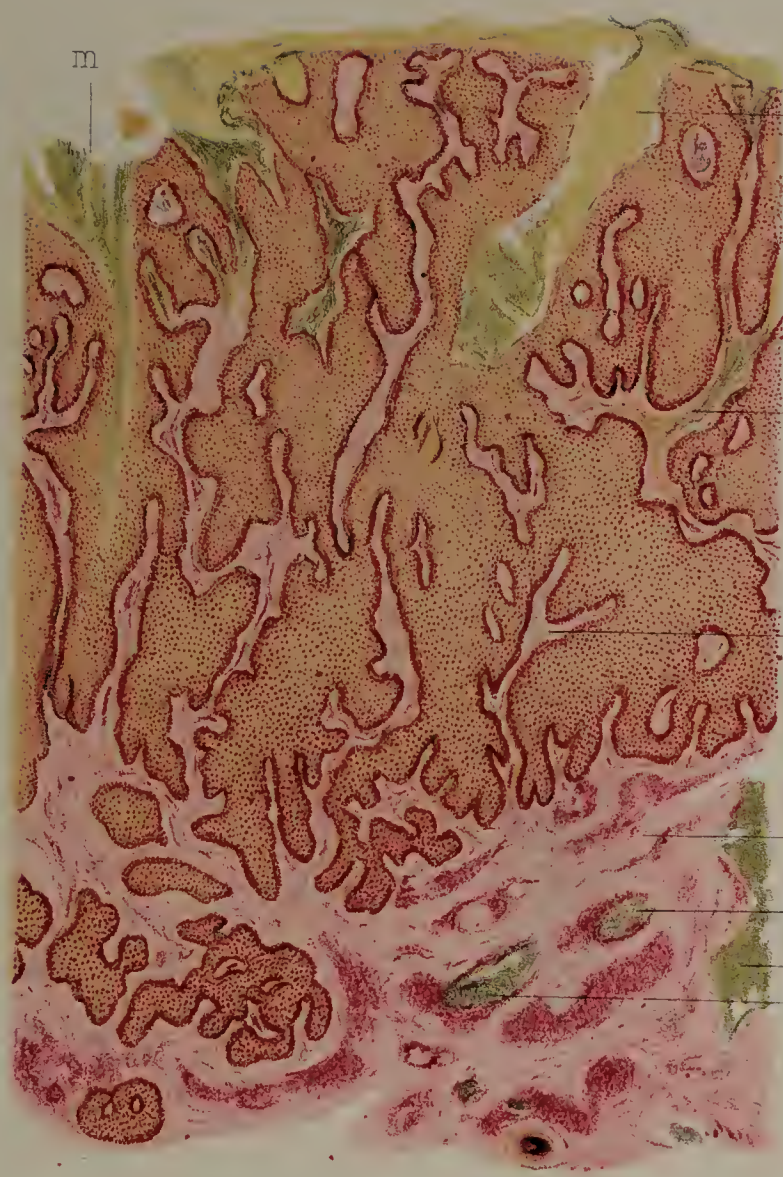

Fig 3.

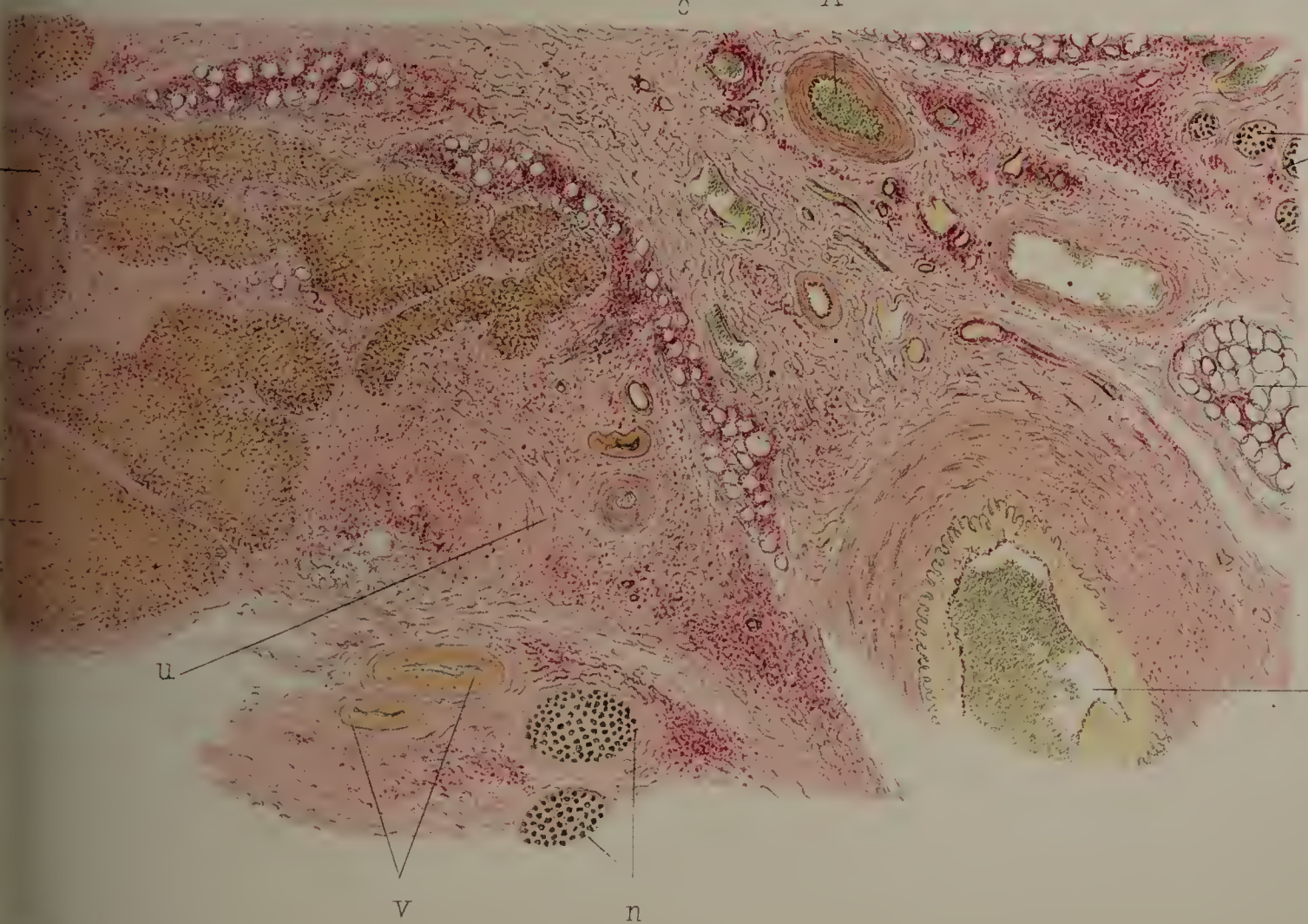

Karmanski chromo lith

Imp J.& A. Lemercier Paris

EXPLICATION DES PLANCHES

PLANCHE I.

Fig. I. — *O.* Oreille.
L. Lupus.
E. Epithélioma.

Fig. II. — *O.* Oreille.
L. Lupus.
E. Epithélioma.

PLANCHE II.

Fig. I. — *c.* Cicatrice.
e. Epiderme.
g. Glaudis.
v. Veine.
h. Hypoderme.

Fig. II. — *m.* *a.* } Masse cornée située entre les végétations de l'épithélioma et paraissant en *m* et en *a* située dans un follicule pilo-sébacé.
e. Tissu fibreux qui sépare les lobules épithéliomateux.
t. Lobule épithéliomateux.
c. Tissu conjonctif devenu fibreux et infiltré par le lupôme nodulaire que l'on voit en différents endroits.
b. *d.* } Vaisseaux délatés et remplis de sang.

Fig. III. — *A.* Artère.
V. Veines.
n. Nerfs.
l. Lupus.
e. Epithéliome.
h. Hypoderme.

TRAITEMENT

M. Leloir conseille d'une façon générale d'attaquer d'abord et avant tout, l'épithélioma dans les cas où le lupus ne peut pas être traité simultanément ; ce qui, d'ailleurs est chose rare. Du reste, même dans ces cas où le traitement local ne peut pas être installé en même temps, dans la crainte d'un trop grand traumatisme, M. Leloir conseille le traitement général du lupus (traitement interne) et donne l'iodoforme, l'huile de foie de morue, l'arsenic et les différents médicaments internes qui sont en usage dans les alles de son service pour le traitement du lupus.

Pour le traitement de l'épithélioma lui-même, deux cas sont à considérer — ou bien on a affaire à une tumeur superficielle et, dans ce cas, il faut râcler l'épithélioma avec la curette de Wolkmann, et après le râclage, qu'on pratique aussi complètement que possible, il convient d'appliquer à la surface de l'épithélioma une pâte caustique « pâte arsenicale ou autre ». Dans

bien des cas, M. Leloir conseille d'appliquer, après le râclage, selon l'excellente méthode de E. Vidal, de la poudre de chlorate de potasse, puis par-dessus, des linges trempés dans une solution concentrée de la même substance. On peut d'ailleurs, faire alterner utilement les applications de chlorate de potasse avec les applications de solution concentrée de résorcine.

Si, au contraire, la tumeur est trop grande, profonde, indurée, sans hésiter il faut pratiquer l'ablation totale autant que possible, sans craindre d'empiéter sur les tissus ambiants.

M. le Professeur Leloir, a vu en 1886, dans le service de son ami le Professeur Pick, à Prague, un cas de lupus vulgaire compliqué d'épithélioma, développé sur une cicatrice, qui était pour ainsi dire située au centre d'un lupus qui couvrait la joue.

A la suite de l'ablation, pratiquée *lergà manu*, de cet épithélioma, il y eut une cicatrice, qui tira fortement ce qui restait de la joue.

Fait curieux, sous l'influence de cette tension, produisant une sorte d'ischémie artificielle, les nodules lupeux, qui entouraient la cicatrice centrale, s'étaient atrophiés quand M. Leloir vît le malade.

Quant au traitement local du lupus, s'il peut être institué, en même temps que celui de l'épithélioma, il variera, suivant les cas.

Si donc, il est prouvé, qu'il existe des cas où, l'épithélioma s'est développé en plein tissu lupeux, ces cas sont très-rares, et même, pour les cas qui paraissent indubitables, nous pensons que l'existence d'une cicatrice microscopique, pour ainsi dire, doit être admise.

En résumé, nous déclarons adopter les vues de M. le professeur Leloir, pour qui, le plus souvent, l'évolution de l'epithélioma sur un lupus, est subordonnée à la présence d'une cicatrice antérieure.

Les lupus compliqués d'épithélioma, sont en général, des lupus anciens et présentant, en un point quelconque de leur surface, une cicatrice quelque minime qu'elle soit, mais une cicatrice servant de point de départ à l'épithélioma.

Il serait intéressant et utile, pense M. Leloir, de connaître s'il y a des cas d'épithélioma développé sur des lupus ulcéreux, et de savoir si des lupus vorax n'ont pas été pris pour des lupus épithéliomateux.

INDEX BIBLIOGRAPHIQUE

1834. — I.-C. *et chirurgie de Rust*, tome II.

1835. — Rayer. *Traité des maladies de peau.*

1854. — Grundz. *Der Pathologie histologie, Wien,* page 453.

1863. — Devergie. *Traité des maladies de peau.*

1864. — *Die Zellen infiltration der Lederhaut. Méd. Jahrb. Wien.*

1869. — *Allg. Chirurgie*, page 449.

1869. — *Archiv f. dermatologie und syphilis.*

1870. — Lehrb. d. Hautkz. *Wien*, page 298.

1871. — *Pathol. Gewebslehre*, page 292.

1874-1875. — *Vierteljahresschrift für dermatologie und syphilis.*

1875. — *Annales de Dermatologie.*

1881. — Cornil et Ranvier. *Manuel d'histologie pathologique.*

1881. — Kaposi. *Traité des maladies de la peau. Traduction Besnier et Doyon.*

1882. — Leloir et Cornil. *Société de Biologie.*

1882. — Leloir. *Société de Biologie.*

1884. — *Archives de physiologie.*

1884. — Leloir. *Congrès de Copenhague et Progrès médical.*

1886. — Leloir. *Annales de Dermatologie.*

23109 — Lille, imp. LE BIGOT Frères, 68, r. Nationale, 9-11, r. Nicolas-Leblanc